

Información de la ASRS

Edema macular Aunque la palabra “retina” se ha convertido en un término común, la mácula y sus enfermedades con frecuencia se malinterpretan. La retina es la capa de células sensible a la luz que recubre el interior del ojo.

Todas las capas de la retina actúan juntas para convertir la luz enfocada en la retina en un mensaje minuciosamente detallado que viaja a la corteza visual en el cerebro. Allí, el mensaje es decodificado y nos ordena que actuemos; “¡esa porción de pastel se ve muy bien!”.

La mácula es la parte de la retina que nos ayuda a ver los detalles finos, los objetos cercanos y el color. Está repleta de más fotorreceptores (células sensibles a la luz) que cualquier televisor o monitor. La pequeña área central de la retina es la más valiosa: es el blanco de la visión. Las afecciones más comúnmente relacionadas con la mácula son el edema macular, la degeneración, agujero macular, MER, drusas (pequeños depósitos amarillentos), cicatrices, fibrosis, hemorragia y tracción vítreomacular. Cuando se desarrolla enfermedad macular, los síntomas comunes son distorsión de la visión (metamorfopsia), manchas ciegas (escotoma) y visión borrosa.

Síntomas y causas: El edema macular hace referencia a la presencia de líquido intrarretiniano en las capas del área macular. Desde el costado, se asemeja a una serpiente que comió demasiado. Al igual que una gota de agua en la pantalla de su computadora, la retina inflamada distorsiona las imágenes y hace que sea más difícil ver con claridad. Cuanto más extendida, gruesa y grave se vuelve la hinchazón, más probabilidades tendrá de notar síntomas de visión borrosa, distorsión de la visión y dificultad para leer.

Si el edema macular crónico no se trata, puede provocar daño irreversible a la mácula y pérdida permanente de la visión. El edema macular típicamente es causado por una fuga mayor de líquido de los vasos sanguíneos dañados de la retina o un crecimiento de vasos sanguíneos anormales en la parte profunda de la retina. Los vasos nuevos (neovascularización, NV) no tienen “uniones ajustadas” normales y casi siempre provocan la pérdida anormal de líquido (suero del torrente sanguíneo) en la retina.

Pruebas de diagnóstico: La angiografía fluoresceínica (*Figura 1*) y la tomografía de coherencia óptica (*optical coherence tomography, OCT*);

continúa en la página siguiente

¿QUÉ ES LA RETINA?

LA RETINA es una capa delgada de tejido nervioso sensible a la luz que recubre la parte posterior de la cavidad ocular (o vítreo). Cuando la luz ingresa en el ojo, pasa a través del iris a la retina, donde las imágenes se enfocan y se convierten en impulsos eléctricos que son transportados por el nervio óptico al cerebro, lo que produce la visión.

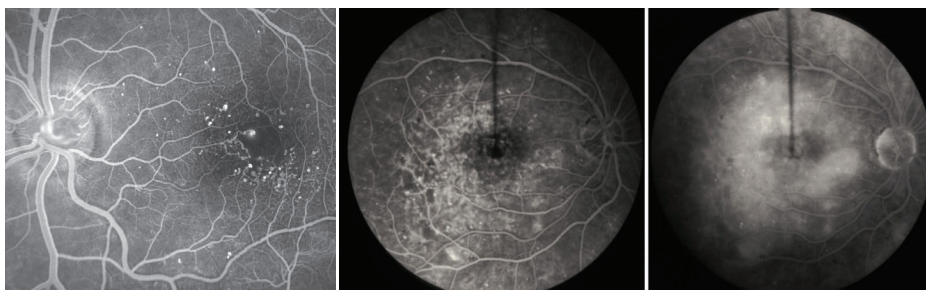


Figura 1

Angiografía fluoresceínica en el ojo izquierdo de un paciente con graves cambios provocados por retinopatía diabética. Las numerosas manchas blancas y pequeñas representan zonas débiles y dilatadas de los vasos sanguíneos de la retina y se denominan microaneurismas. Estas se observan claramente en las primeras fases de la angiografía (arriba). En el ojo derecho de otro paciente, las microaneurismas claramente definidas (centro-arriba) adquieren un aspecto borroso a medida que se filtra colorante de fluoresceína desde los vasos sanguíneos hasta el tejido circundante de la retina (arriba-derecha). Cuando la filtración compromete la parte central de la retina, se denomina edema macular.

Edema macular viene de la página anterior

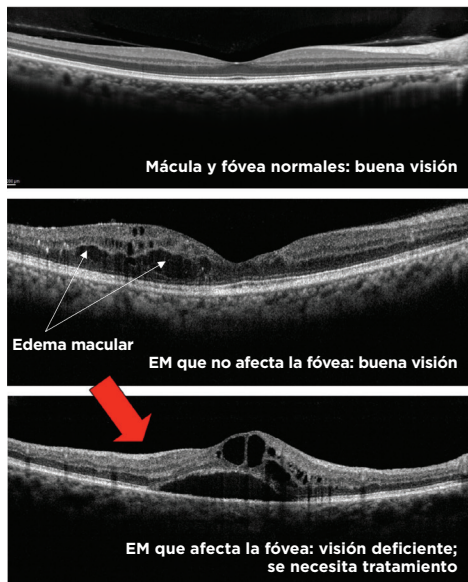


Figura 2

Tomografía de coherencia óptica y edema macular (Las imágenes son cortesía de Retina Image Bank, un programa de la ASRS, y fueron aportadas por el Dr. Suber Huang).

La OCT es una prueba útil para estudiar el edema macular (EM).

- La imagen superior es normal. Observe las capas uniformes y la pendiente suavemente ondulada de la mácula llamada fovea. Este ojo tiene una excelente visión.
- La OCT del medio tiene EM, quistes que aparecen de color negro (flechas) que comprometen la fovea normal. Este ojo también tiene buena visión.
- La OCT inferior muestra un EM que afecta a la mácula. Debido a que el EM afecta el centro de la mácula (la fovea), la visión es deficiente (flecha roja grande).

(Figura 2) son 2 pruebas comunes para evaluar el edema macular. En función de la aparición de líquido en estas pruebas, el edema macular puede estar generalizado, localizado o compuesto por pequeños quistes intrarretinianos que rodean el centro de la mácula—una forma común llamada “edema macular cistoideo”.

Tratamiento y pronóstico: Las estrategias de tratamiento más eficaces para el edema macular se enfocan en la causa subyacente (diabetes, oclusión de vasos sanguíneos, neovascularización, inflamación, etc.), así como en el tratamiento de la fuga excesiva de líquido de los vasos sanguíneos anormales en la mácula y alrededor de ella. Las gotas para los ojos, el láser y la cirugía pueden ser eficaces en muchas enfermedades, pero el tratamiento principal son las inyecciones intravítreas (*intravitreal injections*, IVI).

La IVI es un procedimiento que se realiza en un consultorio bajo anestesia tópica mediante el cual se aplica un medicamento dentro del ojo a través de una aguja muy pequeña. La inyección generalmente provoca muy poco o nada de dolor. La IVI debe ser aplicada por un especialista capacitado en retina con un control meticuloso de la eficacia del tratamiento y la detección de complicaciones poco comunes pero potencialmente graves. La IVI actualmente es considerada uno de los procedimientos médicos que se realiza con más frecuencia.

continúa en la página siguiente

FACTORES DE RIESGO

El edema macular no es una enfermedad, sino el resultado de una enfermedad.

Como sucede con otras afecciones en las que se acumula líquido anormal, el edema macular puede ser provocado por muchos factores, entre los que se incluyen:

- Afecciones metabólicas (diabetes).
- Enfermedades de los vasos sanguíneos (oclusión/obstrucción de una vena).
- Envejecimiento (degeneración macular).
- Enfermedades hereditarias (retinitis pigmentosa).
- Tracción en la mácula.
- Afecciones inflamatorias.
- Toxicidad.
- Afecciones neoplásicas (tumores oculares).
- Traumatismo.
- Causas quirúrgicas.
- Causas desconocidas (idiopáticas).

El edema macular se produce cuando la capacidad de absorción de líquido de la retina se satura debido al líquido que se filtra en ella. Si llueve más de lo que el césped puede absorber, se forman charcos de agua. En la retina, se forman ampollas de líquido que hinchan la retina; esto es el edema macular. Los factores que tienen probabilidad de causar edema macular incluyen afecciones que:

- Hacen que se filtre más líquido proveniente de los vasos sanguíneos (diabetes y presión arterial alta).
- Aumentan la inflamación en el ojo (cirugía, enfermedades inflamatorias).
- Están asociadas con el crecimiento de vasos sanguíneos anormales (degeneración macular húmeda relacionada con la edad). ●

Edema macular viene de la página anterior

Ranibizumab (Lucentis®), aflibercept (Eylea®) y dexametasona (Ozurdex®) son los nombres genéricos y las marcas comerciales, respectivamente, de los 3 medicamentos aprobados por la *Administración de Alimentos y Medicamentos (Food and Drug Administration, FDA)* más utilizados para el tratamiento con IVI de las afecciones comunes que provocan el edema macular.

El bevacizumab (Avastin®) no está aprobado por la FDA para este uso, pero también se ha estudiado extensamente en ensayos clínicos de gran envergadura, bien diseñados, financiados con fondos federales, y se considera que tiene una eficacia excelente. Los médicos de los EE. UU. tienen permitido usar los fármacos de una manera no incluida en la etiqueta del envase aprobada por la FDA; esta práctica común se conoce como “uso sin autorización”.

Cada opción de tratamiento tiene una trayectoria de éxito considerable y actúa reduciendo la cantidad de fluido liberado por los vasos sanguíneos anormales. Existen diferencias entre cada uno de estos fármacos. Su especialista en retina trabajará con usted para identificar qué opciones son las más convenientes.

El edema macular es un hallazgo común en muchas enfermedades de la retina, y casi todas ellas pueden ser tratadas para mejorar la visión. Como sucede con otras afecciones, el pronóstico visual depende de la gravedad de la enfermedad asociada, su duración, la salud general del ojo y el grado de afectación de la visión.

Nunca hubo un momento más exitoso que el actual en el tratamiento del edema macular ocasionado por causas diversas, y habrá terapias más prometedoras disponibles en el futuro. ●

AGRADECEMOS A LOS AUTORES DE LA SERIE SOBRE LA SALUD DE LA RETINA

Sophie J. Bakri, MD
 Audina Berrocal, MD
 Antonio Capone, Jr., MD
 Netan Choudhry, MD, FRCS-C
 Thomas Ciulla, MD, MBA
 Pravin U. Dugel, MD
 Geoffrey G. Emerson, MD, PhD
 Roger A. Goldberg, MD, MBA
 Darin R. Goldman, MD
 Dilraj Grewal, MD
 Larry Halperin, MD
 Vincent S. Hau, MD, PhD
 Suber S. Huang, MD, MBA
 Mark S. Humayun, MD, PhD
 Peter K. Kaiser, MD
 M. Ali Khan, MD
 Anat Loewenstein, MD
 Mathew J. MacCumber, MD, PhD
 Maya Maloney, MD
 Hossein Nazari, MD
 Oded Ohana, MD, MBA
 George Parlitsis, MD
 Jonathan L. Prenner, MD
 Gilad Rabina, MD
 Carl D. Regillo, MD, FACS
 Andrew P. Schachat, MD
 Michael Seider, MD
 Eduardo Uchiyama, MD
 Allen Z. Verne, MD
 Yoshihiro Yonekawa, MD

EDITOR

John T. Thompson, MD

ILUSTRADOR MÉDICO

Tim Hengst

REVISORES DE LA TRADUCCIÓN AL ESPAÑOL

J. Fernando Arevalo, MD, PhD
 Gabriela Lopezcarasa Hernandez, MD
 Andres Lisker, MD
 Virgilio Morales-Canton, MD