

Información de la ASRS

Desprendimiento de retina complejo: Vitreorretinopatía proliferativa y desgarros de retina gigantes

La vitreorretinopatía proliferativa (VRP) es una afección en la que se forman “membranas” (tejido cicatricial) retinianas; esto puede ocurrir con un desprendimiento de retina. Un factor de riesgo clave para el desarrollo de VRP es un desgarro de retina gigante, es decir, un desgarro grande que afecta como mínimo el 25 % de la retina. Cuando existe VRP o un desgarro de retina gigante, el desprendimiento de la retina se clasifica como “complejo”.

Causas: Los desprendimientos de retina complejos debido a VRP se asocian con tejido cicatricial o membranas en la retina; en última instancia, estas contraen, tiran y estiran la retina, provocando en ella desgarros o agujeros por estiramiento. Cuando la retina desprendida se contrae, con frecuencia se desarrollan los denominados “pliegues en forma de estrella” (Figura 1).

El motivo de la formación de estas membranas es incierto, pero se cree que se debe al crecimiento de células sobre la superficie de la retina. El paso de gel vítreo licuado a través de un desgarro o agujero de la retina produce una acumulación de líquido debajo de ella (líquido subretiniano) y acelera su desprendimiento.

La VRP se produce con mayor frecuencia después de una cirugía de reparación de un desprendimiento de retina primario. La VRP es la causa más común de fracaso de la cirugía de desprendimiento de retina primario, aproximadamente en un 5 % a un 10 % de todos los desprendimientos de retina. Sin embargo, el desprendimiento de retina con desgarro gigante es relativamente poco frecuente.

continúa en la página siguiente

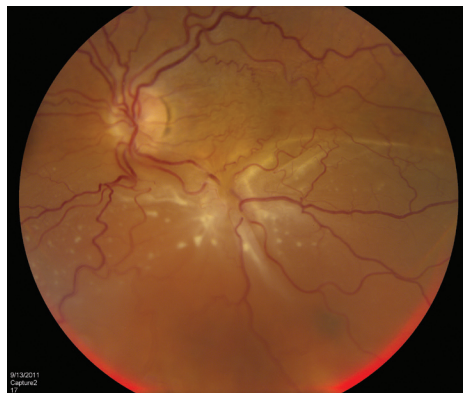


Figura 1. Paciente con desprendimiento de retina complejo debido a VRP en el ojo izquierdo. Existe un “pliegue en forma de estrella” de la retina en la mácula inferior con líquido subretiniano asociado. (Fotografía cortesía de Carl Regillo, MD)

SÍNTOMAS

Muchos pacientes con VRP tienen síntomas de tracción retiniana, como moscas volantes o destellos de luz. La acumulación de líquido debajo de la retina provoca la pérdida de la visión periférica (lateral).

Cuando el desprendimiento afecta el centro de la retina, lo que se denomina la **mácula**, se producirá la pérdida de la visión central. Los pacientes con desprendimiento de retina crónico también pueden tener problemas como presión elevada en el ojo e inflamación.

Algunos pacientes no tienen síntomas, especialmente:

- Los pacientes más jóvenes.
- Los casos en los que la mácula no está afectada.
- Los pacientes cuyo desprendimiento se produjo lentamente.

Pero, con mayor frecuencia, los pacientes tendrán algunos síntomas visuales.

FACTORES DE RIESGO

Factores de riesgo: Se han identificado muchos factores de riesgo de VRP, entre otros:

- Desgarros de retina grandes o múltiples.
- Desgarros de retina gigantes.
- Hemorragia vítrea: filtración de sangre en el gel que llena la cavidad ocular.
- Desprendimiento coroideo: separación de la coroides de la esclerótica (la parte blanca del ojo).
- Traumatismo ocular (lesión).
- Varios procedimientos quirúrgicos anteriores. ●

Desprendimiento de retina complejo: Vitreorretinopatía proliferativa y desgarros de retina gigantes viene de la página anterior

Pruebas de diagnóstico: El método principal para diagnosticar el desprendimiento de retina es visualizarla con un **oftalmoscopio indirecto** mientras el médico aplica una presión suave en los ojos (depresión escleral). Cuando la visualización de la retina se oscurece (bloquea) por la presencia de sangre o una catarata densa, se puede utilizar una **ultrasonografía bidimensional** para determinar la ubicación y magnitud del desprendimiento de retina (Figura 2). Para confirmar la existencia de líquido subretiniano en la mácula, es posible usar una **tomografía de coherencia óptica** (optical coherence tomography, OCT).

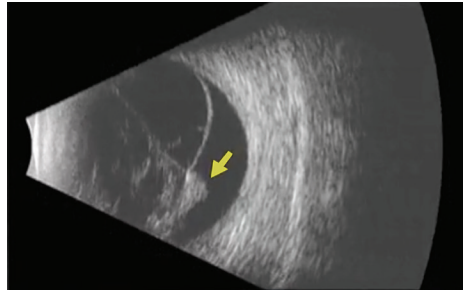


Figura 2
Ecografía bidimensional de un paciente con desprendimiento de retina relacionado con VRP. Se ve un pliegue fijo de la retina (flecha amarilla) con un desprendimiento de retina en forma de cono. (Fotografía cortesía de Yale Fisher, MD. Retina Image Bank, © American Society of Retina Specialists.)

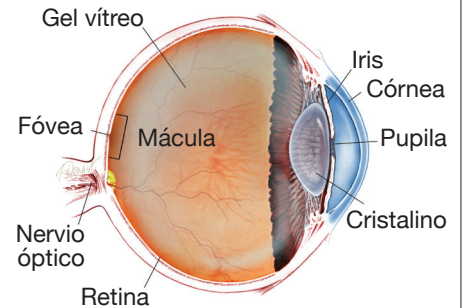
Tratamiento y pronóstico: La única opción de tratamiento para el desprendimiento de retina complejo es la cirugía de retina. Los pacientes pueden someterse a una **vitreotomía pars plana** con pelado (*peeling*) de membranas, un procedimiento de **indentación escleral** o ambos. Es posible que sea necesario el uso de estrategias especiales para reparar estos desprendimientos de retina complejos, como la **retinectomía** o el líquido de **perfluorocarbono**.

También se utiliza el láser en combinación con la vitreotomía para sellar las roturas de la retina. Su cirujano decidirá cuál es el mejor procedimiento, según la naturaleza de su desprendimiento. Al final de la cirugía, la cavidad vítrea del ojo de la mayoría de los pacientes con un desprendimiento de retina complejo secundario a VRP o un desgarro de retina gigante se llenará con una burbuja de gas o aceite de silicona para mantener la retina en el lugar correcto mientras el ojo cicatriza.

Se están realizando investigaciones que permitan encontrar una terapia médica que prevenga y trate la VRP pero, hasta la fecha, ninguna ha demostrado ser eficaz en la mayoría de los pacientes. ●

continúa en la página siguiente

¿QUÉ ES LA RETINA?



LA RETINA es una capa delgada de tejido nervioso sensible a la luz que recubre la parte posterior de la cavidad ocular (o vítrea). Cuando la luz ingresa en el ojo, pasa a través del iris a la retina, donde las imágenes se enfocan y se convierten en impulsos eléctricos que son transportados por el nervio óptico al cerebro, lo que produce la visión.

Desprendimiento de retina complejo: Vitreorretinopatía proliferativa y desgarros de retina gigantes viene de la página anterior

Términos clínicos (aparecen en color verde en el texto de la hoja informativa)

Ecografía bidimensional: Se usan ondas sonoras para formar una imagen de la parte posterior del ojo durante los movimientos oculares. Esto permite la identificación de las relaciones espaciales de las estructuras internas del ojo.

Coroides: Capa de vasos sanguíneos y tejido conectivo entre la retina y la parte blanca del ojo, también conocida como la *esclerótica*.

Mosca volante: Sombra borrosa móvil que nubla parcialmente la visión. Las moscas volantes son más molestas cuando aparecen cerca del centro del campo visual y menos molestas cuando lo hacen al costado. Pueden aparecer como telarañas, polvo o un enjambre de insectos; o con forma de círculo u óvalo, lo que se denomina *anillo de Weiss*.

Oftalmoscopio indirecto: Instrumento médico utilizado para examinar el interior del ojo. En parte, es similar a un casco de minero.

Mácula: Área pequeña en el centro de la retina donde la luz se concentra de forma pronunciada para producir la visión a color detallada necesaria para tareas tales como leer y conducir un vehículo.

Tomografía de coherencia óptica (OCT): Técnica no invasiva de obtención de imágenes que utiliza la luz para crear una imagen tridimensional del ojo para la evaluación de un médico.

Perfluorocarbono líquido: Líquido transparente más pesado que el agua que se puede inyectar en el ojo para empujar la retina contra la pared ocular. Normalmente se coloca temporalmente en el cuerpo vítreo durante la vitrectomía para sostener la retina mientras el cirujano especialista la repara.

Retinectomía: Extirpación quirúrgica de una parte del tejido retiniano. A veces esto es necesario cuando hay mucho tejido cicatricial que contrae la retina y no es posible quitarlo de su superficie.

Indentación escleral: Trozo de goma o esponja de silicona que se sutura a la pared exterior del ojo, en la parte posterior de los músculos rectos. La indentación escleral ayuda a indentar el ojo para sostener la retina periférica y empuja la parte exterior del ojo contra la retina en los ojos que tienen un desprendimiento de retina.

Vitrectomía (también llamada vitrectomía pars plana): Procedimiento realizado por un especialista en el que se extrae el gel vítreo que llena la cavidad ocular para proporcionar un mejor acceso a la retina. Esto permite realizar diversas reparaciones, incluida la eliminación de tejido cicatricial, la reparación con láser de desprendimientos de la retina y el tratamiento de agujeros maculares. Una vez realizada la cirugía, se puede inyectar una burbuja de gas o aceite de silicona en el gel vítreo para ayudar a mantener la retina en el lugar correcto.

AGRADECEMOS A LOS AUTORES DE LA SERIE SOBRE LA SALUD DE LA RETINA

Sophie J. Bakri, MD
Audina Berrocal, MD
Antonio Capone, Jr., MD
Netan Choudhry, MD, FRCS-C
Thomas Ciulla, MD, MBA
Pravin U. Dugel, MD
Geoffrey G. Emerson, MD, PhD
Roger A. Goldberg, MD, MBA
Darin R. Goldman, MD
Dilraj Grewal, MD
Larry Halperin, MD
Vincent S. Hau, MD, PhD
Suber S. Huang, MD, MBA
Mark S. Humayun, MD, PhD
Peter K. Kaiser, MD
M. Ali Khan, MD
Anat Loewenstein, MD
Mathew J. MacCumber, MD, PhD
Maya Maloney, MD
Hossein Nazari, MD
Oded Ohana, MD, MBA
George Parlitsis, MD
Jonathan L. Prenner, MD
Gilad Rabina, MD
Carl D. Regillo, MD, FACS
Andrew P. Schachat, MD
Michael Seider, MD
Eduardo Uchiyama, MD
Allen Z. Verne, MD
Yoshihiro Yonekawa, MD

EDITOR

John T. Thompson, MD

ILUSTRADOR MÉDICO

Tim Hengst

REVISORES DE LA TRADUCCIÓN AL ESPAÑOL

J. Fernando Arevalo, MD, PhD
Gabriela Lopezcarasa Hernandez, MD
Andres Lisker, MD
Virgilio Morales-Canton, MD