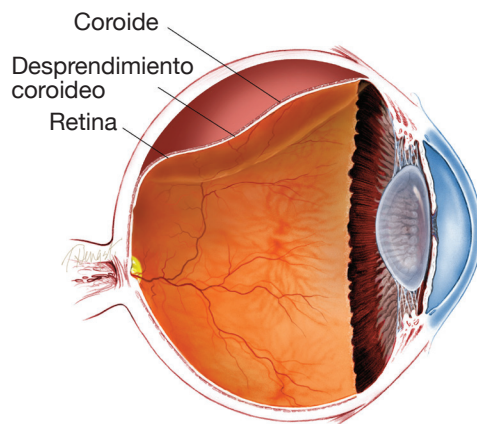
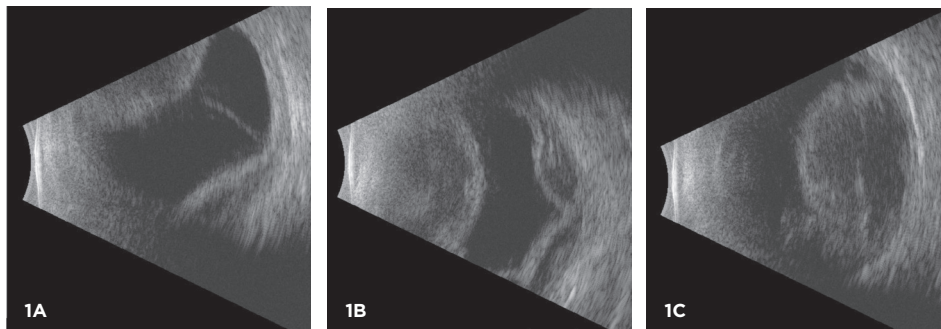


Información de la ASRS

**Desprendimiento coroideo** La coroides es una capa esponjosa de vasos sanguíneos que recubre la pared posterior del ojo entre la retina y la esclerótica (o la parte blanca del ojo). Tiene una función importante en el suministro de oxígeno y nutrientes a la mitad externa de la retina. Por lo general, la coroides está directamente al lado de la esclerótica, pero puede ser desplazada por líquido o sangre, provocando un *desprendimiento coroideo* (separación).



Una ecografía del ojo muestra un desprendimiento coroideo. El especialista en retina puede utilizar estas imágenes para diferenciar un desprendimiento coroideo de un desprendimiento de la retina, caracterizar el tamaño y tipo de desprendimiento coroideo (seroso, hemorrágico o mixto) y controlar los cambios en el transcurso del tiempo



**Causas:** En general, los desprendimientos coroideos se pueden clasificar como “serosos” (llenos de líquido) o “hemorrágicos” (llenos de sangre). Los desprendimientos coroideos serosos habitualmente se asocian con una presión ocular baja y suelen ser ligeramente molestos. Por el contrario, los desprendimientos coroideos hemorrágicos suelen ser dolorosos y habitualmente se asocian con una presión intraocular alta.

Los desprendimientos coroideos serosos se producen con mayor frecuencia después de una cirugía ocular cuando la presión intraocular es baja. También pueden producirse por inflamación, traumatismos, cáncer y ciertos medicamentos. En algunos pacientes, especialmente en aquellos que son hipermétropes, los desprendimientos coroideos serosos se pueden producir espontáneamente.

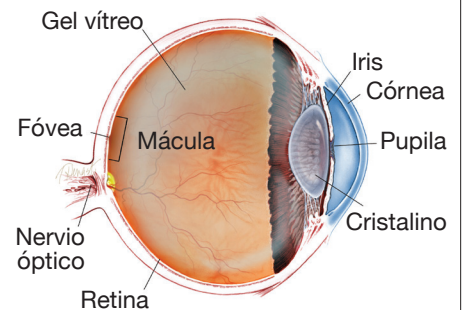
*continúa en la página siguiente*

**SÍNTOMAS**

.....

**Cuando la coroides se desprende de la pared posterior del ojo, es posible que los pacientes no sientan nada en absoluto, o bien pueden sentir dolor e irritación.** En algunos casos, un desprendimiento coroideo puede provocar un dolor más intenso. A menudo, la visión también es borrosa. El grado de borrosidad puede variar y suele relacionarse con otros problemas oculares que pueden acompañar un desprendimiento coroideo, como una cirugía reciente o presión ocular alta o baja (presión intraocular). ●

**¿QUÉ ES LA RETINA?**



**LA RETINA** es una capa delgada de tejido nervioso sensible a la luz que recubre la parte posterior de la cavidad ocular (o vítreo). Cuando la luz ingresa en el ojo, pasa a través del iris a la retina, donde las imágenes se enfocan y se convierten en impulsos eléctricos que son transportados por el nervio óptico al cerebro, lo que produce la visión.

## Desprendimiento coroideo viene de la página anterior

Por el contrario, los desprendimientos coroideos hemorrágicos se producen cuando un vaso sanguíneo coroideo se rompe y llena repentinamente con sangre el espacio entre la coroides y la esclerótica. Esto se produce con mayor frecuencia durante una cirugía pero puede suceder después de ella. Es más frecuente en pacientes de edad avanzada con antecedentes de endurecimiento de las arterias o que utilizan anticoagulantes.

Algunos ojos con presión baja después de una cirugía ocular pueden sufrir un desprendimiento coroideo seroso o hemorrágico meses o años después de esta cirugía.

**Factores de riesgo:** Los factores de riesgo de sufrir un desprendimiento coroideo son, entre otros:

- Cirugía ocular reciente.
- Uso de anticoagulantes (como la warfarina [Coumadin®]).
- Ojo muy pequeño (“nanofthalmos”).
- Traumatismo ocular.
- Inflamación en el ojo.
- Edad avanzada.
- Aterosclerosis (acumulación de placas dentro de las arterias).
- Antecedentes de desprendimiento coroideo en el otro ojo.
- Glaucoma (afección en la que la acumulación de líquido en el ojo produce un aumento de la presión ocular que daña el nervio óptico).

**Pruebas de diagnóstico:** El especialista en retina examinará su ojo en detalle. Con frecuencia, es útil contar con una ecografía para documentar el tamaño y la composición del desprendimiento coroideo (seroso, hemorrágico o mixto), y realizar un seguimiento del cambio de tamaño en el transcurso del tiempo (Figura 1).

**Tratamiento y pronóstico:** Los desprendimientos coroideos generalmente se tratan con medicamentos tópicos, como gotas oculares, que ayudan a disminuir la inflamación y dilatar la pupila. Los desprendimientos coroideos posoperatorios pequeños generalmente cicatrizan solos unos días después de la cirugía.

Cuando la presión intraocular se eleva, también se recetan medicamentos para disminuirla. Cuando existen desprendimientos coroideos serosos por una presión baja persistente después de una cirugía provocada por una incisión quirúrgica filtrante, quizás sea necesario tomar medidas para cerrar la filtración.

En algunos casos, los desprendimientos coroideos requieren un drenaje quirúrgico. El momento para realizar esta cirugía depende de muchos factores, como el estado de las estructuras internas del ojo, la presión ocular y el tiempo transcurrido desde la primera vez que se produjo el desprendimiento coroideo. Si bien el pronóstico visual es más reservado en aquellos ojos con desprendimientos coroideos hemorrágicos masivos, la mayoría de los ojos con desprendimientos coroideos tienen un buen pronóstico, más allá de que sea necesario o no un tratamiento. ●

### AGRADECEMOS A LOS AUTORES DE LA SERIE SOBRE LA SALUD DE LA RETINA

Sophie J. Bakri, MD  
 Audina Berrocal, MD  
 Antonio Capone, Jr., MD  
 Netan Choudhry, MD, FRCS-C  
 Thomas Ciulla, MD, MBA  
 Pravin U. Dugel, MD  
 Geoffrey G. Emerson, MD, PhD  
 Roger A. Goldberg, MD, MBA  
 Darin R. Goldman, MD  
 Dilraj Grewal, MD  
 Larry Halperin, MD  
 Vincent S. Hau, MD, PhD  
 Suber S. Huang, MD, MBA  
 Mark S. Humayun, MD, PhD  
 Peter K. Kaiser, MD  
 M. Ali Khan, MD  
 Anat Loewenstein, MD  
 Mathew J. MacCumber, MD, PhD  
 Maya Maloney, MD  
 Hossein Nazari, MD  
 Oded Ohana, MD, MBA  
 George Parlitsis, MD  
 Jonathan L. Prenner, MD  
 Gilad Rabina, MD  
 Carl D. Regillo, MD, FACS  
 Andrew P. Schachat, MD  
 Michael Seider, MD  
 Eduardo Uchiyama, MD  
 Allen Z. Verne, MD  
 Yoshihiro Yonekawa, MD

### EDITOR

John T. Thompson, MD

### ILUSTRADOR MÉDICO

Tim Hengst

### REVISORES DE LA TRADUCCIÓN AL ESPAÑOL

J. Fernando Arevalo, MD, PhD  
 Gabriela Lopezcarasa Hernandez, MD  
 Andres Lisker, MD  
 Virgilio Morales-Canton, MD