

Información de la ASRS

El desprendimiento posterior del vítreo

(posterior vitreous detachment, PVD) es un cambio natural que ocurre durante la edad adulta, cuando el gel vítreo que llena el ojo se separa de la retina, la capa nerviosa sensible a la luz ubicada en la parte posterior del ojo.

Los síntomas de un PVD incluyen:

- Moscas volantes (sombas borrosas que se mueven y nublan la visión).
- Destellos (rayos de luz, generalmente al costado de la visión). Estos síntomas generalmente se vuelven menos intensos después de varias semanas.

La mayoría de los pacientes desarrollan PVD después de los 60 años de edad, una vez en cada ojo, y la afección generalmente no pone en peligro la visión, aunque en ocasiones afecta la visión de manera más permanente en el caso de una complicación, como el **desprendimiento de retina** o la **membrana epirretiniana**.

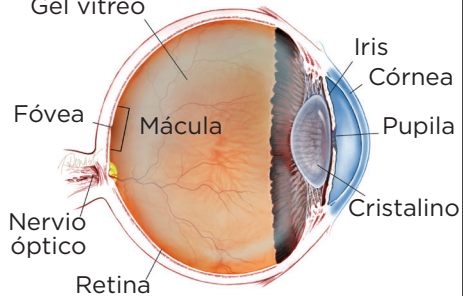
Causas: Con el tiempo, el gel vítreo que llena el ojo se vuelve líquido y se condensa (se reduce) debido a la edad y al desgaste normal. Eventualmente no puede llenar todo el volumen de la cavidad vítrea del ojo (que conserva el mismo tamaño durante la edad adulta), y entonces el gel se separa de la retina, que está ubicada en la parte posterior de la cavidad ocular.

Durante los siguientes 1 a 3 meses, el gel vítreo se condensa aún más y los costados del gel también se separan de la retina hasta que el PVD es completo y el gel vítreo queda unido a la retina únicamente en la base vítrea (vea la Figura 1). Un líquido vítreo transparente llena el espacio entre el gel vítreo condensado y la retina.

Si un PVD avanza despacio y de manera gradual y uniforme, los síntomas generalmente son leves. Sin embargo, si las fuerzas de separación son fuertes o se concentran en una parte particular de la retina, o si se produce una adherencia anormal entre el gel vítreo y la retina (quedan pegados), como la **degeneración enempalizada**, el PVD puede desgarrar la retina o un vaso sanguíneo de la retina.

Típicamente los destellos y las moscas volantes son más evidentes cuando el PVD se complica con un **desgarro de la retina** o una **hemorragia vítrea**. Estas afecciones pueden provocar más complicaciones, como el **desprendimiento de la retina** o la **membrana epirretiniana**, que pueden producir la pérdida permanente de la visión. Sin embargo, alrededor del 85 % de los pacientes que tienen PVD nunca desarrollan complicaciones y, en la mayoría de los casos, los destellos y las moscas flotantes desaparecen en un período de 3 meses.

¿QUÉ ES LA RETINA?



LA RETINA es una capa delgada de tejido nervioso sensible a la luz que recubre la parte posterior de la cavidad ocular (o vítrea). Cuando la luz ingresa en el ojo, pasa a través del iris a la retina, donde las imágenes se enfocan y se convierten en impulsos eléctricos que son transportados por el nervio óptico al cerebro, lo que produce la visión.

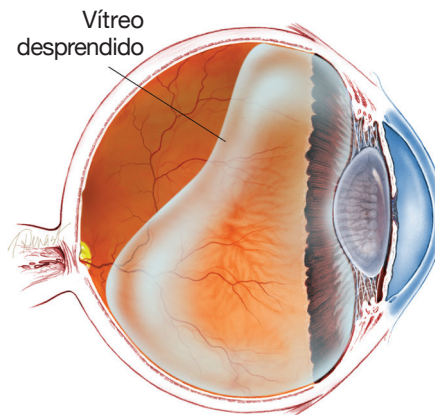


Figura 1
Diagrama de la cavidad vítrea durante el desprendimiento posterior del vítreo.

continúa en la página siguiente

El desprendimiento posterior del vítreo viene de la página anterior

Pruebas de diagnóstico:

El desprendimiento posterior del vítreo generalmente se diagnostica mediante un examen ocular con dilatación de pupila. Sin embargo, si el gel vítreo es muy transparente, puede resultar difícil ver el PVD sin realizar pruebas adicionales, como una **tomografía de coherencia óptica (optical coherence tomography, OCT)** (Figura 2a) o una **ecografía ocular** (Figura 2b).

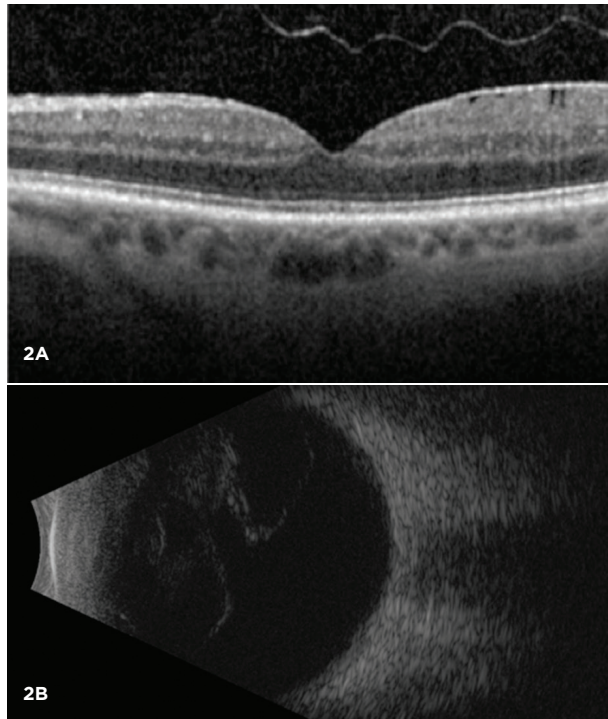


Figura 2
La mayoría de los desprendimientos posteriores del vítreo se pueden diagnosticar mediante un examen ocular con dilatación de pupila. Sin embargo, la OCT (A) y la ecografía en modo B (B) son pruebas de diagnóstico que pueden ser útiles para diagnosticar el PVD.

Tratamiento y pronóstico:

El PVD no pone en peligro la visión y los síntomas desaparecen en la gran mayoría de los pacientes. La mayoría de los pacientes ya no perciben destellos ni moscas volantes al cabo de 3 meses, y no se necesita tratamiento ni controles adicionales en ese momento. Las complicaciones del PVD son poco comunes, pero pueden ser graves y requerir tratamiento urgente, como láser para un desgarro de la retina o cirugía para un desprendimiento de retina. Por este motivo, se recomienda realizar uno o más controles durante los 3 meses posteriores a la aparición del PVD. En casos poco comunes, las moscas volantes generadas por el PVD continúan apareciendo y es conveniente recurrir a una **vitrectomía** para eliminarlas. Usted y su médico pueden considerar esta opción después de hablar sobre los riesgos y beneficios de la cirugía. ●

continúa en la página siguiente

SÍNTOMAS EN DETALLE

Las moscas volantes leves en la visión son normales, pero un aumento repentino de moscas volantes a menudo es el primer síntoma del PVD. Las moscas volantes son más molestas cuando están cerca del centro de la visión y menos molestas cuando se ubican al costado de la visión. Pueden aparecer como telarañas, polvo o un enjambre de insectos; o con forma de círculo u óvalo, lo que se denomina *anillo de Weiss*.

Durante el PVD, las moscas volantes con frecuencia están acompañadas de destellos, que son más evidentes en entornos oscuros. La mayoría de los pacientes ve moscas flotantes y destellos durante las primeras semanas de un PVD, pero en algunos casos, los síntomas son casi imperceptibles. Si el PVD se complica por hemorragia vítrea, desprendimiento de retina, membrana epirretiniana o **agujero macular**, los destellos y las moscas volantes pueden estar acompañados de disminución o distorsión de la visión. ●

FACTORES DE RIESGO

El desprendimiento posterior del vítreo es poco común en personas menores de 40 años de edad, y es cada vez más común durante la edad avanzada.

Los factores de riesgo adicionales del PVD incluyen miopía (visión corta), traumatismo y cirugía ocular reciente, como una operación de **catarata**. Los pacientes que tienen PVD en un ojo con frecuencia desarrollarán PVD en el otro ojo en el transcurso de 1 año. ●

El desprendimiento posterior del vítreo viene de la página anterior

Términos clínicos (aparecen en color verde en el texto de la hoja informativa)

Catarata: Opacidad del cristalino del ojo que provoca disminución de la visión. La catarata es la causa más común de pérdida de la visión para las personas que tienen más de 40 años de edad.

Membrana epirretiniana/pliegue macular: Capa de tejido cicatricial que se forma en la superficie de la **mácula**, que puede deformarse y contraerse, y provocar pliegues en la retina y distorsión o disminución de la visión.

Degeneración en empalizada: Disminución anormal del grosor de la **retina periférica**. Puede haber una adherencia anormal del gel vítreo a la degeneración en empalizada, que provoca desgarros en la retina cuando el vítreo se separa del ojo.

Mácula: Área pequeña en el centro de la retina donde la luz se enfoca marcadamente para producir la visión en color detallada necesaria para tareas tales como leer y conducir un vehículo.

Agujero macular: Agujero en la **mácula**, que es el área pequeña en el centro de la retina donde la luz se enfoca marcadamente para producir la visión en color detallada necesaria para tareas tales como leer. Un defecto en todo el espesor de la mácula se denomina *agujero macular*.

Ecografía ocular: Técnica no invasiva de obtención de imágenes que utiliza ondas de sonido de alta frecuencia para producir imágenes de la estructura del ojo para la evaluación de un médico. La ecografía también se puede utilizar para medir las estructuras del ojo.

Tomografía de coherencia óptica (OCT): Técnica no invasiva de obtención de imágenes que utiliza luz para crear una imagen tridimensional del ojo para la evaluación de un médico.

Retina periférica: El área fuera de la parte central de la retina. Incluye la retina ecuatorial y anterior.

Desprendimiento de la retina: Afección que produce la separación de la retina de la parte posterior de la pared ocular. Esto puede deberse a la fuga de líquido vítreo (a través de un desgarro o un agujero en la retina) que se acumula debajo de la retina, lo que produce su separación del tejido que la rodea.

Agujeros/desgarros en la retina: Roturas o defectos en la retina.

Hemorragia vítrea: Filtración de sangre en el gel que llena la cavidad ocular (también llamado humor vítreo); con frecuencia es el resultado de vasos sanguíneos anormales o tracción en los vasos sanguíneos de la retina.

Vitrectomía: Procedimiento realizado por un especialista en el que se extrae el gel vítreo que llena la cavidad ocular para proporcionar un mejor acceso a la retina. Esto permite realizar diversas reparaciones, incluida la eliminación de tejido cicatricial

AGRADECEMOS A LOS AUTORES DE LA SERIE SOBRE LA SALUD DE LA RETINA

Sophie J. Bakri, MD
 Audina Berrocal, MD
 Antonio Capone, Jr., MD
 Netan Choudhry, MD, FRCS-C
 Thomas Ciulla, MD, MBA
 Pravin U. Dugel, MD
 Geoffrey G. Emerson, MD, PhD
 Roger A. Goldberg, MD, MBA
 Darin R. Goldman, MD
 Dilraj Grewal, MD
 Larry Halperin, MD
 Vincent S. Hau, MD, PhD
 Suber S. Huang, MD, MBA
 Mark S. Humayun, MD, PhD
 Peter K. Kaiser, MD
 M. Ali Khan, MD
 Anat Loewenstein, MD
 Mathew J. MacCumber, MD, PhD
 Maya Maloney, MD
 Hossein Nazari, MD
 Oded Ohana, MD, MBA
 George Parlitsis, MD
 Jonathan L. Prenner, MD
 Gilad Rabina, MD
 Carl D. Regillo, MD, FACS
 Andrew P. Schachat, MD
 Michael Seider, MD
 Eduardo Uchiyama, MD
 Allen Z. Verne, MD
 Yoshihiro Yonekawa, MD

EDITOR

John T. Thompson, MD

ILUSTRADOR MÉDICO

Tim Hengst

REVISORES DE LA TRADUCCIÓN AL ESPAÑOL

J. Fernando Arevalo, MD, PhD
 Gabriela Lopezcarasa Hernandez, MD
 Andres Lisker, MD
 Virgilio Morales-Canton, MD