

Información de la ASRS

Las membranas epirretinianas (*epiretinal membranes, ERM*), también conocidas comúnmente como *maculopatía en celofán* o *pliegues maculares*, son membranas avasculares (que tienen pocos vasos sanguíneos o ninguno), semitranslúcidas, fibrocelulares que forman la superficie interna de la retina. Con más frecuencia causan síntomas mínimos y pueden observarse con facilidad, pero en algunos casos pueden provocar la pérdida indolora de la visión y metamorfopsia (distorsión visual). En general, las ERM son más sintomáticas cuando afectan la mácula, que es la parte central de la retina que nos ayuda a distinguir los detalles finos que se utilizan para leer y reconocer rostros.

Causas: La causa de las ERM se debe a un defecto en la capa superficial de la retina donde un tipo de célula, llamada neurogliocito o célula glial, puede migrar y comenzar a crecer en una lámina membrana en la superficie de la retina. Esta membrana

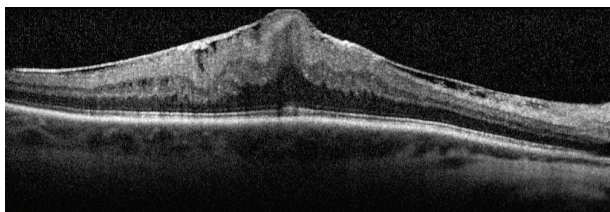


Figura 1
Membrana epirretiniana (OCT)
La foto es cortesía de John Thompson, MD

puede tener la apariencia de celofán y con el tiempo puede contraerse y provocar tracción (o tirón) y formación de pliegues en la retina, lo que provoca la disminución de la visión y la metamorfopsia.

La causa más común del pliegue macular es una afección relacionada con la edad llamada *desprendimiento posterior del vítreo (posterior vitreous detachment, PVD)*, en el que el gel vítreo que llena el ojo se separa de la retina y causa síntomas de moscas flotantes y destellos. Si no hay ninguna causa específica además del PVD, la ERM se denomina *idiopática* (de origen desconocido).

Las ERM se pueden asociar con diversas afecciones oculares, como desgarros o desprendimiento previos de la retina; o enfermedades vasculares de la retina, como retinopatía diabética o enfermedad veno-oclusiva. También pueden ser postraumáticas y ocurrir después de una cirugía ocular o estar asociadas con inflamación intraocular (dentro del ojo).

Factores de riesgo: El riesgo de desarrollar una ERM aumenta con la edad, y las personas con afecciones oculares que implican cierta predisposición pueden desarrollar ERM a una edad más temprana. Sin embargo, la asociación más común es el PVD. Los estudios han demostrado que el 2 % de los pacientes de más de 50 años de edad y el 20 % de los de más de 75 años tienen evidencia de ERM, aunque la mayoría no necesita tratamiento. Ambos sexos se ven afectados por igual. En alrededor del 10 % al 20 % de los casos, ambos ojos tienen ERM, pero el grado de gravedad puede variar.

continúa en la página siguiente

¿QUÉ ES LA RETINA?

LA RETINA es una capa delgada de tejido nervioso sensible a la luz que recubre la parte posterior de la cavidad ocular (o vítreo). Cuando la luz ingresa en el ojo, pasa a través del iris a la retina, donde las imágenes se enfocan y se convierten en impulsos eléctricos que son transportados por el nervio óptico al cerebro, lo que produce la visión.

Las membranas epirretinianas *viene de la página anterior*

Pruebas de diagnóstico: La mayoría de los casos de ERM pueden ser diagnosticados por un médico oftalmólogo durante un examen clínico de rutina. La **tomografía de coherencia ocular (OCT)** es un método de obtención de imágenes importante que se utiliza para evaluar la gravedad de la ERM (*Figura 1*). A veces, se utilizan pruebas adicionales, como la **angiografía fluoresceínica**, para determinar si la ERM fue causada por otros problemas subyacentes de la retina.

Tratamiento y pronóstico: Dado que la mayoría de las ERM son bastante estables después de un período de crecimiento inicial, bastará con un simple control siempre que no afecten de manera significativa la visión. En circunstancias poco comunes, la membrana se desprenderá de manera espontánea de la retina, lo que aliviará la tracción y aclarará la visión. Sin embargo, si un examen muestra avance y/o empeoramiento funcional de la visión, puede recomendarse una intervención quirúrgica.

No hay gotas para los ojos, medicamentos ni suplementos nutricionales para tratar las ERM. La única opción para ojos que necesitan tratamiento es un procedimiento quirúrgico llamado **vitrectomía**. En la vitrectomía, se realizan pequeñas incisiones en la parte blanca del ojo, y la sustancia gelatinosa vítrea que ocupa el interior del ojo es reemplazada por solución salina. Esto permite el acceso a la superficie de la retina donde se puede extraer la ERM con pinzas delicadas, lo que permite que la mácula se relaje y se vuelva menos rugosa. La recuperación visual es lenta y la mayoría de los ojos mejoran en los primeros 3 meses, pero puede tomar hasta un año llegar al máximo de mejoría visual.

La vitrectomía tiene un riesgo pequeño de complicaciones; aproximadamente 1 de cada 100 pacientes desarrolla desprendimiento de la retina, y 1 de cada 2000 desarrolla infección después de la cirugía. Los pacientes que aún conservan su cristalino natural desarrollarán un mayor avance de catarata en el ojo quirúrgico después de la cirugía.

Los factores que afectan el resultado visual incluyen:

- Tiempo durante el que la ERM ha estado presente.
- Grado de tracción (o tirón).
- Causa de la ERM (las ERM idiopáticas tienen un mejor pronóstico que los ojos con desprendimiento previo de la retina o enfermedades vasculares de la retina).

La cirugía de ERM tiene una buena tasa de éxito, y la mayoría de los pacientes experimentan una mejor agudeza visual y una disminución de la **metamorfopsia** después de la vitrectomía. ●

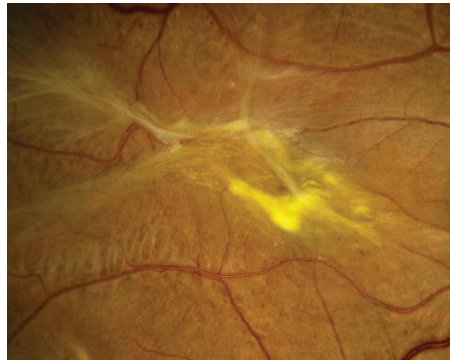


Figure 2
Epiretinal Membrane

Sharon Fekrat, MD, FACS, Duke University Eye Center. Retina Image Bank 2012; Image 1437.
©American Society of Retina Specialists

SÍNTOMAS

.....

La mayoría de los pacientes con ERM no tienen síntomas; las ERM se detectan de manera accidental en un examen de retina dilatada o en una prueba de obtención de imágenes de la retina, como la tomografía de coherencia ocular (ocular coherence tomography, OCT). En estos casos, los pacientes típicamente tienen visión normal o casi normal. Sin embargo, las ERM pueden avanzar lentamente y provocar una vaga distorsión visual que se puede percibir mejor al cerrar el ojo menos afectado o no afectado.

Los pacientes pueden notar metamorfopsia, un síntoma que causa distorsión visual en el que las formas que normalmente son rectas, como persianas de ventanas o marco de puertas, se ven “onduladas” o “torcidas”; en especial, cuando se comparan con el otro ojo. En casos avanzados, esto puede provocar una disminución grave de la visión. En casos menos comunes, las ERM también se pueden asociar con visión doble, sensibilidad a la luz o imágenes que se ven más grandes o más pequeñas de lo que realmente son. ●

continúa en la página siguiente

Las membranas epirretinianas *viene de la página anterior*

Términos clínicos *(aparecen en color verde en el texto de la hoja informativa)*

Angiografía fluoresceínica (fluorescein angiography, FA): Técnica de obtención de imágenes en la que se inyecta un colorante amarillo llamado fluoresceína sódica en una vena del brazo que permite que una cámara especial registre la circulación en la retina y la coroides en la parte posterior del ojo. Esta prueba puede ser muy útil para diagnosticar diversos trastornos de la retina.

Metamorfopsia: Síntoma que provoca distorsión visual, que hace que las cosas que normalmente son rectas, como persianas de ventanas o marcos de puertas, aparezcan onduladas o torcidas.

Tomografía de coherencia óptica (OCT): Técnica no invasiva de obtención de imágenes que utiliza luz para crear una imagen tridimensional del ojo para la evaluación de un médico.

Cirugía de vitrectomía pars plana (también llamada vitrectomía): Opción de tratamiento que implica la extracción de la sustancia gelatinosa vítrea. Esto permite el desprendimiento del vítreo y alivia la tracción (o el tirón) en la retina.

AGRADECEMOS A LOS AUTORES DE LA SERIE SOBRE LA SALUD DE LA RETINA

Sophie J. Bakri, MD
 Audina Berrocal, MD
 Antonio Capone, Jr., MD
 Netan Choudhry, MD, FRCS-C
 Thomas Ciulla, MD, MBA
 Pravin U. Dugel, MD
 Geoffrey G. Emerson, MD, PhD
 K. Bailey Freund, MD
 Roger A. Goldberg, MD, MBA
 Darin R. Goldman, MD
 Dilraj Grewal, MD
 Larry Halperin, MD
 Vi S. Hau, MD, PhD
 Suber S. Huang, MD, MBA
 G. Baker Hubbard, MD
 Mark S. Humayun, MD, PhD
 Talia R. Kaden, MD
 Peter K. Kaiser, MD
 M. Ali Khan, MD
 Anat Loewenstein, MD
 Mathew J. MacCumber, MD, PhD
 Maya Maloney, MD
 Timothy G. Murray, MD, MBA
 Hossein Nazari, MD
 Oded Ohana, MD, MBA
 George Parlitsis, MD
 Jonathan L. Prenner, MD
 Gilad Rabina, MD
 Carl D. Regillo, MD, FACS
 Naryan Sabherwal, MD
 Sherveen Salek, MD
 Andrew P. Schachat, MD
 Michael Seider, MD
 Janet S. Sunness, MD
 Eduardo Uchiyama, MD
 Allen Z. Verne, MD
 Christina Y. Weng, MD, MBA
 Yoshihiro Yonekawa, MD

EDITOR

John T. Thompson, MD

ILUSTRADOR MÉDICO

Tim Hengst

REVISORES DE LA TRADUCCIÓN AL ESPAÑOL

J. Fernando Arevalo, MD, PhD
 Gabriela Lopezcarasa Hernandez, MD
 Andres Lisker, MD
 Virgilio Morales-Canton, MD